

Menischi e crociati: occhio al ginocchio!

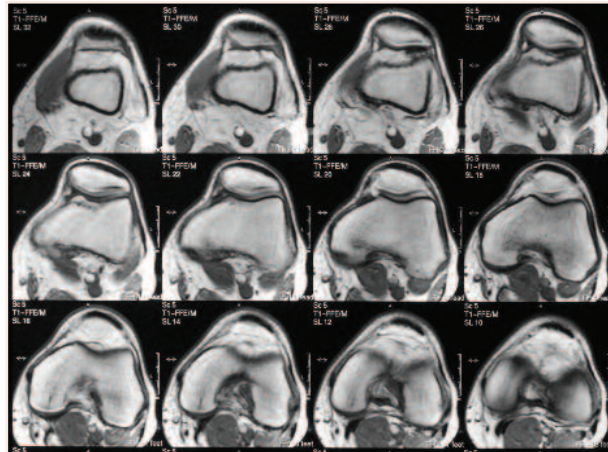
Chi fa sport sa quanto l'articolazione del ginocchio sia sottoposta a sollecitazioni intense: gli atleti vanno spesso incontro a **lesioni dei menischi** o **dei legamenti** che sostengono questa articolazione, in particolare i **legamenti crociati**. Dolore, gonfiore, versamento di liquido e blocco dell'articolazione rendono impossibile ogni attività sportiva e perfino camminare: è necessario intervenire chirurgicamente.

La diagnosi di queste lesioni non può venire da una semplice radiografia, perché non è in grado di evidenziare legamenti e menischi (fibro-cartilaginei), ma solo strutture ossee: occorre perciò effettuare una **TAC** (Tomografia Assiale Computerizzata, una complessa tecnica radiologica che visualizza anche le strutture "mollie" disegnando sezioni a vari livelli dell'articolazione) o la **RMN** (Risonanza Magnetica Nucleare), che sfrutta i campi magnetici per ottenere immagini ancora più dettagliate.

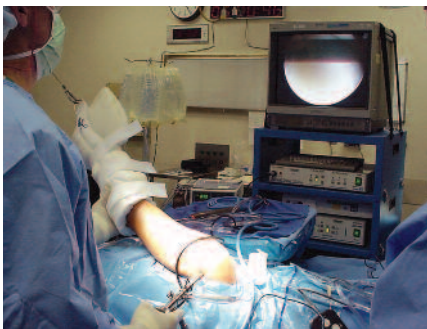Una visualizzazione diretta delle lesioni si può realizzare con l'**artroscopia**, una tecnica che sfrutta le fibre ottiche per guardare direttamente dentro l'articolazione: dei sottilissimi "cavi" (del diametro di 4-5 mm), muniti di una telecamera, vengono introdotti

all'interno dell'articolazione per poter osservare direttamente la lesione.

Con questa tecnica, spesso oggi le lesioni del menisco possono essere operate senza "aprire" l'articolazione.



Con esami come la TAC o la RMN è possibile andare a esplorare l'interno delle articolazioni, evidenziando anche le strutture che non sarebbero visibili con una normale radiografia. In questo modo si riescono a vedere le lesioni di tendini, legamenti e menischi.



Un'operazione al ginocchio eseguita in artroscopia.

Articolazione del ginocchio vista dalla cavità articolare (vista dall'alto) per evidenziare i menischi.

