

## Risalire ai disturbi del sistema nervoso centrale

Chiunque si sia sottoposto a una visita medica di routine ha familiarità con i test dei riflessi eseguiti per valutare l'attività del sistema nervoso. Il medico dà un piccolo colpo al tendine del quadricipite femorale con un martelletto per riflessi; il muscolo si contrae provocando come risposta il riflesso patellare. Tale risposta dimostra che il midollo spinale e i centri encefalici superiori funzionano normalmente. Quando i riflessi risultano anomali, o quando si sospetta una neoplasia dell'encefalo, un'emorragia intracranica, una sclerosi multipla o un idrocefalo, possono essere prescritti test neurologici più sofisticati per cercare di localizzare e individuare il problema.

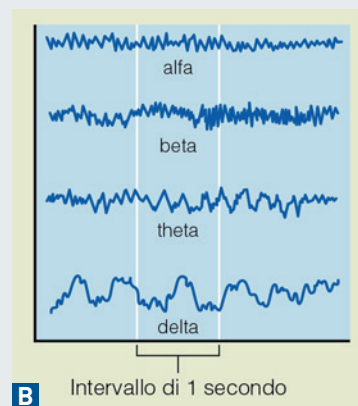
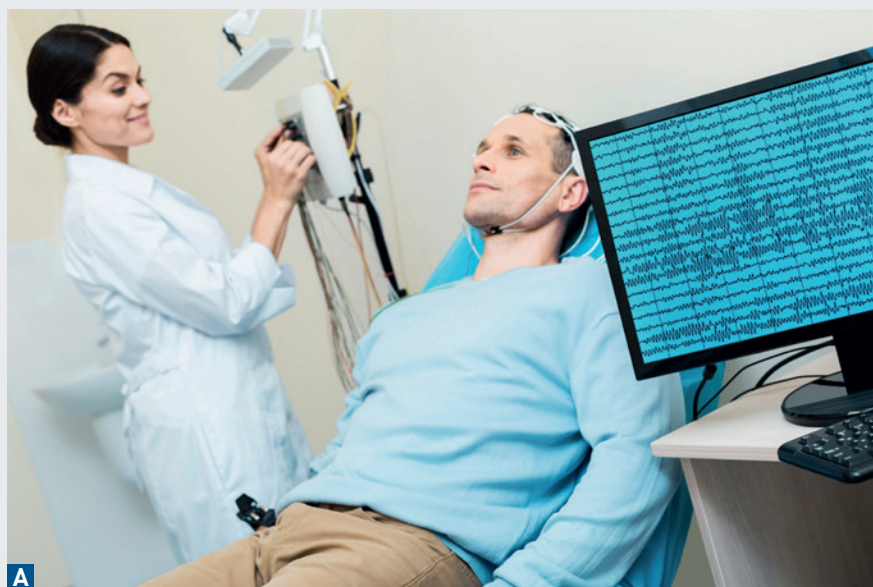Una tecnica, vecchia ma ancora valida, impiegata per diagnosticare e localizzare molti tipi differenti di lesioni encefaliche

(come lesioni epilettogene, tumori e accessi) è l'*elettroencefalografia*. Il normale funzionamento dell'encefalo comporta la continua trasmissione di stimoli elettrici da parte dei neuroni. Si può effettuare una registrazione della loro attività, cioè un **elettroencefalogramma**, o **EEG**, collocando elettrodi in vari punti sul cuoio capelluto e collegandoli a un apparecchio di registrazione (**figura A**). I tipi di attività elettrica dei neuroni sono *onde encefaliche*.

Dato che gli individui differiscono geneticamente e che ogni cosa di cui abbiamo avuto esperienza ha lasciato la sua impronta nel nostro encefalo, ciascuno di noi ha un modello di onde encefaliche che è altrettanto unico delle nostre impronte digitali. I quattro tipi di onde encefaliche che si osservano più comune-

mente sono illustrati e descritti nella **figura B**.

Come è prevedibile, i modelli di onde encefaliche dello stato completamente sveglio e vigile sono differenti da quelli che compaiono nello stato rilassato o nel sonno profondo. Onde encefaliche troppo rapide o troppo lente fanno pensare a un'interferenza con l'attività della corteccia cerebrale e a entrambi gli estremi si verifica uno stato di incoscienza. Il sonno e il coma determinano modelli di onde encefaliche più lente del normale, mentre lo spavento, gli accessi epilettici, le dosi eccessive di droghe provocano onde encefaliche abnormemente rapide. Poiché le onde encefaliche sono registrabili anche nello stato di coma, la loro assenza (EEG piatto) è accettata come prova di morte clinica.



### Figura Elettroencefalografia e onde encefaliche

(A) Per ottenere una registrazione dell'attività elettrica encefalica (un EEG) si posizionano alcuni elettrodi sulla testa del paziente e li si connette a un apparecchio di registrazione, l'elettroencefalografo.

(B) Tipici EEG. Le onde alfa sono caratteristiche dello stato rilassato di veglia; le onde beta si osservano nello stato di allerta di veglia; le onde theta sono comuni nei bambini, ma non negli adulti normali; le onde delta compaiono nel sonno profondo.

Le nuove tecniche di diagnostica per immagini hanno rivoluzionato la diagnostica delle lesioni encefaliche. Nell'insieme, la **tomografia computerizzata** (TC) e la **risonanza magnetica** (RM) consentono di individuare prontamente la maggior parte dei tumori, delle lesioni intracraniche, delle placche di sclerosi multipla e delle aree di necrosi del tessuto encefalico (*infarti*). La **tomografia a emissione di positroni** (PET) può localizzare le lesioni che generano accessi epilettici e viene impiegata anche nella diagnosi della malattia di Alzheimer.

Considerate, per esempio, un paziente che arriva al pronto

soccorso con un ictus. Comincia una corsa contro il tempo per salvare l'area di encefalo colpita. Il primo passo è stabilire se l'ictus è dovuto a una trombosi o a un'emorragia per mezzo della diagnostica per immagini, di solito una TC. Se l'ictus è dovuto a una trombosi, si può impiegare il farmaco trombolitico tPA (*tissue Plasminogen Activator*, «attivatore tissutale del plasminogeno»), ma soltanto nelle prime ore. Il tPA viene di solito somministrato endovena, ma si può utilizzare un intervallo di tempo più lungo se si applica il tPA direttamente sul trombo per mezzo di un catetere guidato. Per visualizzare la localizzazione del catetere rispetto

al trombo, si inietta un mezzo di contrasto che renda visibili le arterie in un'immagine radiologica effettuando un'**angiografia cerebrale**.

L'angiografia cerebrale è utilizzata anche per i pazienti che hanno sofferto di un allarme di ictus, cioè di un TIA. Le arterie carotidi che decorrono nel collo forniscono sangue alla maggior parte dei vasi cerebrali e spesso con il progredire dell'età il loro calibro si restringe, il che può portare a un ictus. Per esaminare rapidamente le carotidi e anche misurare il flusso di sangue che le attraversa si può utilizzare l'ecografia, che è più economica e meno invasiva dell'angiografia.